Traumi intestinali e mesenterici

Vittorio Miele

AO S. Camillo-Forlanini – Roma
UOC Diagnostica per Immagini 1 – Urgenza Emergemza

Autore dell'opera: Tiberio Savonuzzi

Imaging gastro-intestinale: l'adulto e il bambino

Ferrara 4-5 Febbraio 2016

Incontro congiunto Sezioni SIRM
Radiologia Pediatrica
Radiologia Addominale e Gastroenterologica

Responsabile Scientifico
Dott.Giorgio Benea

"*In ricordo di Silvia*"

Sommario

Inquadramento diagnostico

Semeiotica TC delle lesioni traumatiche dell'intestino

Semeiotica TC delle lesioni traumatiche del mesentere

Conclusioni

Traumi dell'intestino e del mesentere

Tendenza: trattamento non operativo per emoperitoneo e lesioni degli organi solidi

- ✓ Perforazione intestinale
- ✓ Avulsione vascolare di un meso
- ✓ Emorragia mesenterica in atto

Lesioni SIGNIFICATIVE!

Trattamento operativo immediato!

Traumi dell'intestino e del mesentere

Lesioni intestinali e mesenteriche significative

↓

ritardo diagnostico 6-8h

Gravi complicanze e alta mortalità!

↓

- ✓ emorragia: rottura di vasi mesenterici
- ✓ peritonite (sepsi): perforazione intestinale

Malinosky et al. J Trauma 2010;69:84-87

Epidemiologia

- ✓ 5% pazienti sottoposti a laparoscopia dopo trauma chiuso dell'addome.
- ✓ terza sede di lesione nei traumi chiusi dell'addome.
- ✓ frequenza stimata delle lesioni isolate del mesentere e dell'intestino all'incirca 3 volte maggiore.

Sede

- ✓ Digiuno-ileo: 70%
  - punti di fissità anatomici: legamento di Treitz, valvola ileo-cecale
  - irritazione peritoneale tardiva: pH neutro (++digiuno), scarsa carica batterica, debole attività enzimatica
- ✓ Colon: 20%
  - trasverso: ematoma intramurale, lesioni parziali
  - colon dx/sn lacerazioni a tutto spessore, avulsioni del meso
- ✓ Duodeno: 10%
  - Compressione contro il rachide (D2 e D3)
  - Perforazione: +++ retroperitoneale

Patogenesi

- ✓ Traumi della strada
  - autoveicoli
  - motoveicoli
  - auto vs. pedoni
  - bicicletta
- ✓ Aggressioni
- ✓ Traumi da precipitazione

Meccanismo del danno

1. Strappamento da brusca decelerazione: trazione improvvisa tra un punto fisso (punti anatomici di fissità, aderenze, briglie) e ansa intestinale mobile
2. Compressione diretta sul tratto gastro-intestinale
3. Aumento improvviso della pressione endoaddominale da impatto contro una resistenza solida (scoppio)

Valutazione clinica

- ✓ Difficile diagnosi clinica: dati obiettivi e laboratoristici poco specifici e tardivi
- ✓ Obiettività clinica: dolore addominale, segni di irritazione peritoneale
- ✓ Obiettività addominale mascherata da ulteriori lesioni concomitanti nei traumi maggiori

MDCT

- ✓ Esame di scelta nei pazienti emodinamicamente stabili.
- ✓ Più sensibile e specifica rispetto a DPL, FAST e EO; valuta retroperitoneo e scheletro.
- ✓ Ridotti artefatti da movimento, corretta opacizzazione vascolare e impregnazione contrastografica ottimale dei parenchimi.

- ❖ Accuratezza: ancora controversa
- ❖ Sensibilità: 64-95%
- ❖ Specificità: 94-100%

MDCT

- ✓ Esame di s
emodinamicamente
- ✓ Più sensibile e sp
FAST e EO; v
scheletro.
- ✓ Ridotti artefatti d
opacizzazione vas
contrastografica otti

- ❖ Accuratezza: a
- ❖ Sensibilità: 64
- ❖ Specificità: 94

Radiology

Surgically Important Bowel and/or Mesenteric Injury in Blunt Trauma: Accuracy of Multidetector CT for Evaluation[1]

Mostafa Atri, MD, FRCPC
John M. Hanson, MBBCh
Lenny Grinblat, MD
Nicole Brofman, MD
Talat Chughtai, MD
George Tomlinson, PhD

Purpose: To determine the accuracy of multidetector computed tomography (CT) in the detection of surgically important blunt bowel and/or mesenteric injury, to identify and describe the most reliable CT features of bowel and/or mesenteric injury, and to evaluate the performance of readers with different levels of expertise.

Materials and Methods: Institutional review board approval was obtained for this retrospective case-control study of 96 subjects with laparotomy-confirmed findings: 54 consecutive patients with bowel and/or mesenteric injury (surgically important and unimportant) (32 male patients, 22 female patients; mean age, 40.4 years ± 17.6 [standard deviation]; range, 16–86 years) and 42 matched patients without bowel and/or mesenteric injury (22 male patients, 20 female patients; mean age, 36.8 years ± 20.1; range, 14–84 years) who underwent four-detector CT prior to surgery. A second-year radiology resident, an abdominal imaging fellow, and a staff abdominal radiologist, blinded to patient outcome, independently reviewed CT studies and recorded the probability of bowel and/or mesenteric injury on a five-point scale. Sensitivity and specificity were calculated for each reviewer, and areas under the receiver operating characteristic curve (AUCs) were compared.

Results: Thirty-eight (40%) of 96 patients had surgically important bowel and/or mesenteric injury, and 58 (60%) of 96 patients had either no or surgically unimportant bowel and/or mesenteric injury. Sensitivities of the three reviewers in the diagnosis of surgically important bowel and/or mesenteric injury ranged from 87% (33 of 38) to 95% (36 of 38); specificities ranged from 48% (28 of 58) to 84% (49 of 58). The only significantly better AUC belonged to the staff radiologist for surgically important mesenteric injury ($P = .01$). Bowel wall defect, extraluminal contrast material, thick large bowel, mesenteric vessel beading, abrupt termination of mesenteric vessels, and mesenteric vessel extravasation showed the best positive likelihood ratios for surgically important bowel and/or mesenteric injury; absence of peritoneal fluid showed the best negative likelihood ratio.

Conclusion: Multidetector CT findings accurately reveal surgically important bowel and/or mesenteric injury and have a high negative predictive value.

© RSNA, 2008

Supplemental material: *http://radiology.rsnajnls.org/cgi/content/full/2492072055/DC1*

[1] From the Department of Medical Imaging (M.A., J.M.H., L.G., N.B.) and the Trauma Program (T.C.), Sunnybrook Health Sciences Centre, University of Toronto, Toronto, Ontario, Canada; and Toronto General Research Institute, Toronto, Ontario, Canada (G.T.). Received November 27, 2007; revision requested January 18, 2008; revision received March 26; accepted April 21; final version accepted June 9. **Address correspondence to** M.A., Department of Medical Imaging, Toronto General Hospital, 585 University Ave, NCSB 1C569, Toronto, ON, Canada M5G 2N2 (e-mail: mostafa.atri@uhn.on.ca).

© RSNA, 2008

MDCT

- ✓ Scansioni addomino-pelviche in condizioni di base
- ✓ Studio bifasico (fase arteriosa e venosa) dopo somministrazione e.v. di mdc iodato
- ✓ Spessore e intervallo di ricostruzione: 1 mm
- ✓ Post-processing: ricostruzioni multiplanari e 3D

MDCT

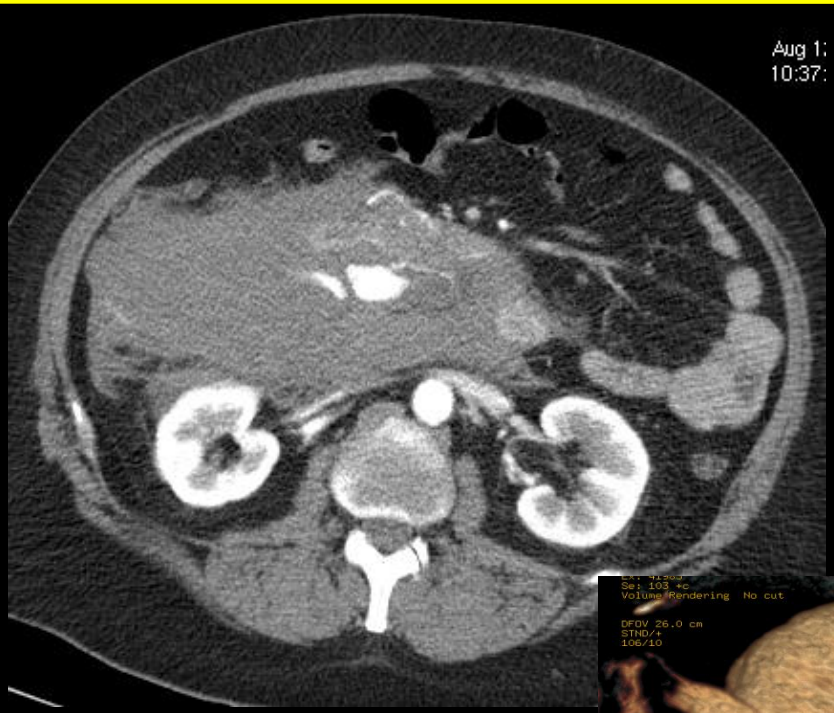
Aug 1:
10:37:

Aug 1
10:37

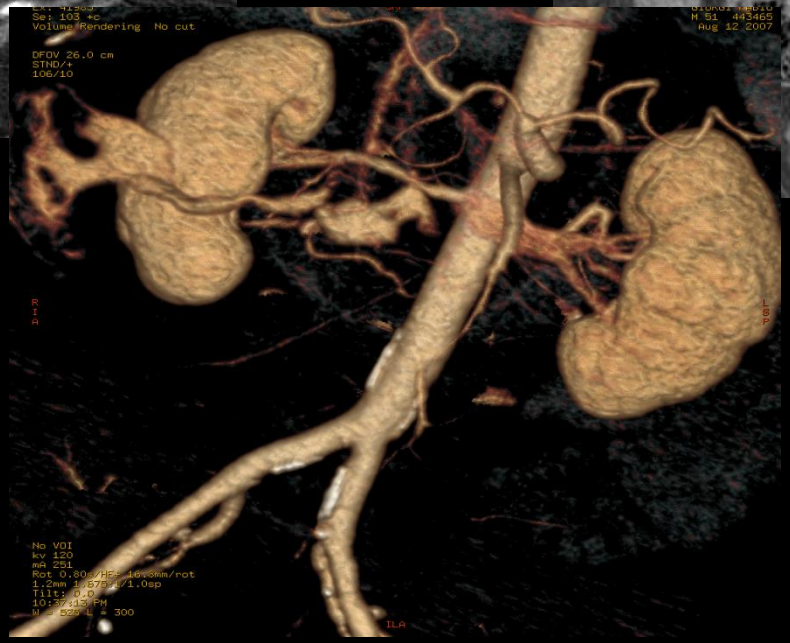
Volume Rendering No cut
DFOV 26.0 cm
STND/+
106/10
Aug 12 2007
No VOI
kv 120
mA 251

Mezzo di contrasto orale?

- ✓ Allungamento tempi esecuzione
- ✓ Vomito, inalazione
- ✓ Opacizzazione incompleta
- ✓ Spandimento extraluminale di difficile visualizzazione

Radiology

Emergency Radiology

Joshua W. Stuhlfaut, MD
Jorge A. Soto, MD
Brian C. Lucey, MD
Andrew Ulrich, MD
Niels K. Rathlev, MD
Peter A. Burke, MD
Erwin F. Hirsch

Index terms:

Blunt Abdominal Trauma: Performance of CT without Oral Contrast Material[1]

PURPOSE: To retrospectively evaluate multi–detector row computed tomography (CT) without oral contrast material for depiction of bowel and mesenteric injuries that require surgical repair in patients with blunt abdominal trauma.

CONCLUSION: Multi–detector row CT without oral contrast material is adequate for depiction of bowel and mesenteric injuries that require surgical repair. Results are comparable with previously reported data for single–detector row helical CT with oral contrast material.

© RSNA, 2004

Ruolo dell'imaging

- ✓ Individuare le lesioni traumatiche dell'intestino e del mesentere.
- ✓ Distinguere le condizioni che necessitano di un trattamento operativo immediato - *chirurgico o radiologico-interventistico* - da quelle che possono essere gestite con un atteggiamento non operativo

Lesioni traumatiche dell'intestino

Maggiori

- Lacerazione transmurale

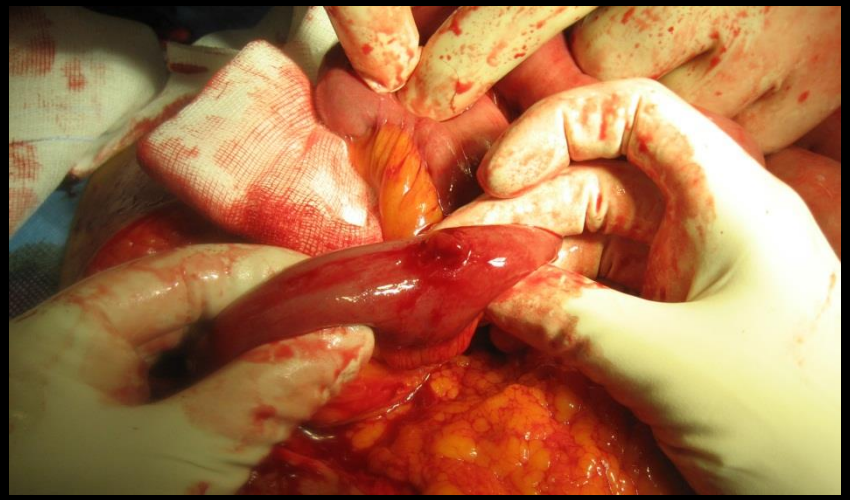

LAPAROTOMIA

Minori

- Lacerazione parziale (serosal tear)
- Contusione
- Ematoma intramurale

Trattam. conservativo

OSSERVAZIONE

Lesioni traumatiche del mesentere

Maggiori

- Sanguinamento attivo
- Avusione del meso con ischemia intestinale

TRATT. OPERATIVO

Minori

- Contusione focale
- Lacerazione parziale
- Ematoma mesenterico

Trattam. conservativo

OSSERVAZIONE

Semeiotica TC

Traumi intestinali

- ✓ Discontinuità della parete
- ✓ Mdc extraluminale
- ✓ Versamento
- ✓ Aria extraluminale
- ✓ Ispessimento parietale
- ✓ Alterazione enhancement parietale
- ✓ Ematoma di parete
- ✓ Infiltrazione del mesentere

Traumi mesenterici

- ✓ Ematoma mesenterico
- ✓ Stravaso attivo
- ✓ Raccolte mesenteriche
- ✓ Infiltrazione mesenterica

Lesioni traumatiche dell'intestino

Segni specifici

- ✓ Spandimento di mdc orale extraluminale
- ✓ Soluzione di continuo della parete intestinale
- ✓ Ematoma intramurale

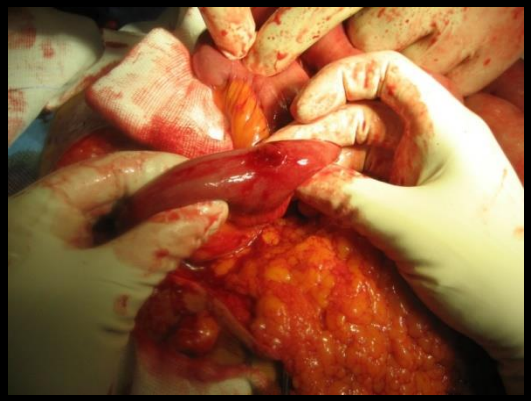

Segni *non* specifici

- ✓ Versamento
- ✓ Aria extraluminale
- ✓ Ispessimento parietale
- ✓ Alterato enhancement parietale
- ✓ Infiltrazione del mesentere (stranding)

Mdc orale extraluminale

- ✓ Richiede la somministrazione di mdc orale
- ✓ Segno molto specifico, ma poco sensibile (12%)

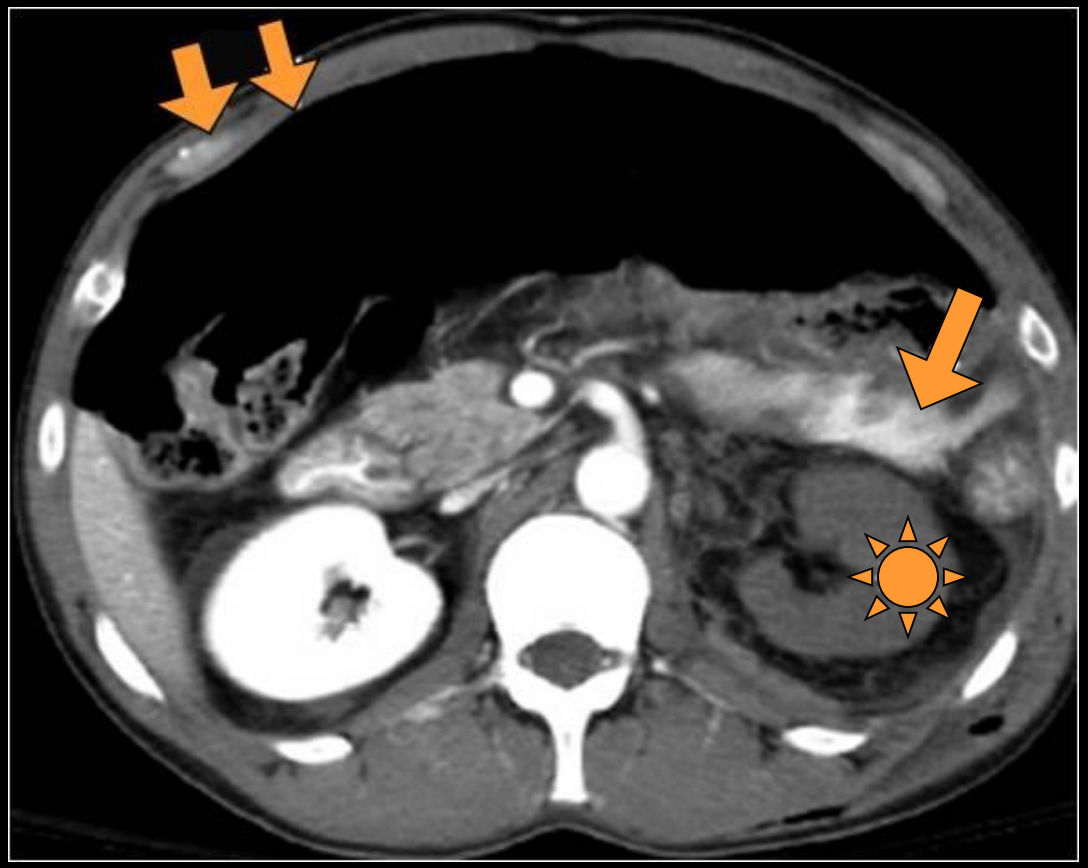

Brofman et al. Radiographics 2006;26:1119-1131

Soluzione di continuo della parete

- ✓ Segno molto specifico, ma poco frequente
- ✓ Discontinuità molto piccole, evidenti solo ad un'attenta ispezione chirurgica
- ✓ Versante antimesenterico dell'ansa (tenue)
- ✓ Materiale enterico e bolle aeree vicino all'ansa

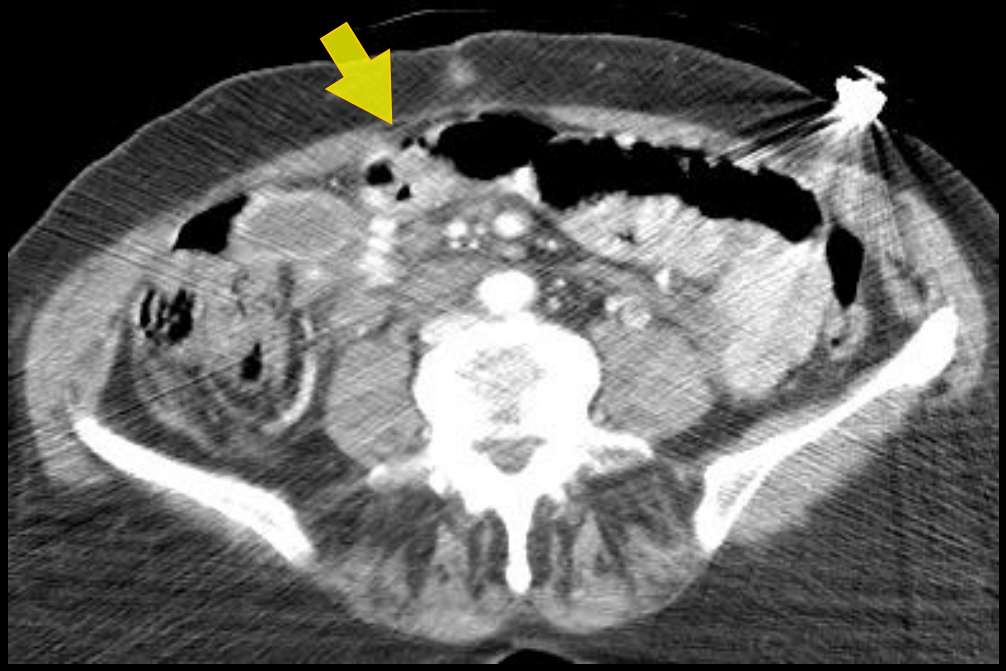

Soluzione di continuo della parete

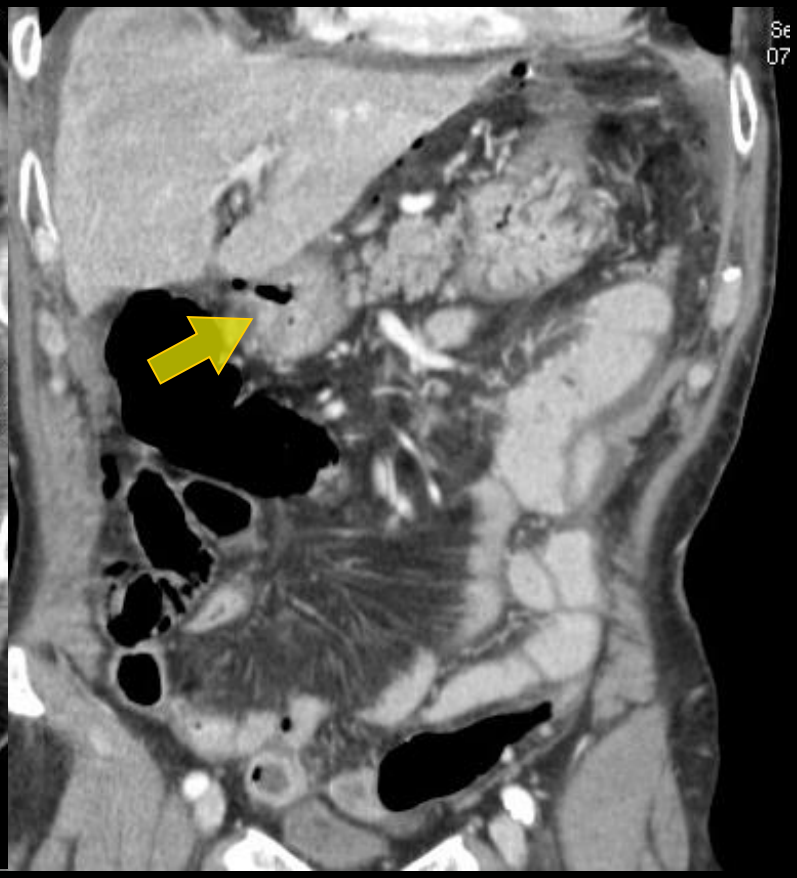

Ematoma intramurale

- Ispessimento parietale circonferenziale o eccentrico
- Più frequente nel duodeno, raro nel colon
- Trattamento conservativo: guarigione in 2/3 settimane
- Possibili complicanze ostruttive per stenosi

Ematoma duodenale

Ispessimento parietale

Fluido nello spazio pararenale anteriore destro

Perforazione:

gas e fluido nello spazio pararenale anteriore destro

Duodenal Injuries Caused by Blunt Abdominal Trauma: Value of CT in Differentiating Perforation from Hematoma

Jeffrey R. Kunin[1,2]
Melvyn Korobkin[1]
James H. Ellis[1]
Isaac R. Francis[1]
Naomi M. Kane[1,3]
Shari E. Siegel[1,4]

OBJECTIVE. Traumatic duodenal perforation requires emergent surgery, whereas duodenal hematoma can often be treated nonsurgically. We assessed the CT findings in patients with blunt duodenal trauma to determine if CT can be used to differentiate these two duodenal injuries.

MATERIAL AND METHODS. Seven consecutive patients with blunt duodenal trauma (three with perforation, four with hematoma) who underwent CT as part of their initial diagnostic evaluation were included in the study. All three perforations and one of four hematomas were surgically proved. Diagnoses of duodenal hematoma in the other three patients were based on typical features on upper gastrointestinal studies and complete resolution of clinical findings after conservative treatment. The CT scans were retrospectively reviewed without knowledge of the specific type of duodenal injury, and the findings were correlated with the results of the gastrointestinal studies and surgical findings.

RESULTS. CT showed extraluminal gas or extravasated oral contrast material or both in the right anterior pararenal space in all three patients with duodenal perforation and in none of the patients with duodenal hematoma. Thickening of the duodenal wall and fluid in the right anterior pararenal space were seen in both groups of patients.

CONCLUSION. Although the number of patients in the study was small, the results suggest that CT may be useful in differentiating duodenal perforation from hematoma without perforation. Extraluminal gas or extravasated oral contrast material or both were seen in the right anterior pararenal space in all three patients who had perforation and in none of the patients who had hematoma alone.

AJR 1993;160:1221–1223

Ematoma duodenale

Ispessimento parietale

Fluido nello spazio pararenale anteriore destro

Perforazione:

gas e fluido nello spazio pararenale anteriore destro

Ematoma duodenale

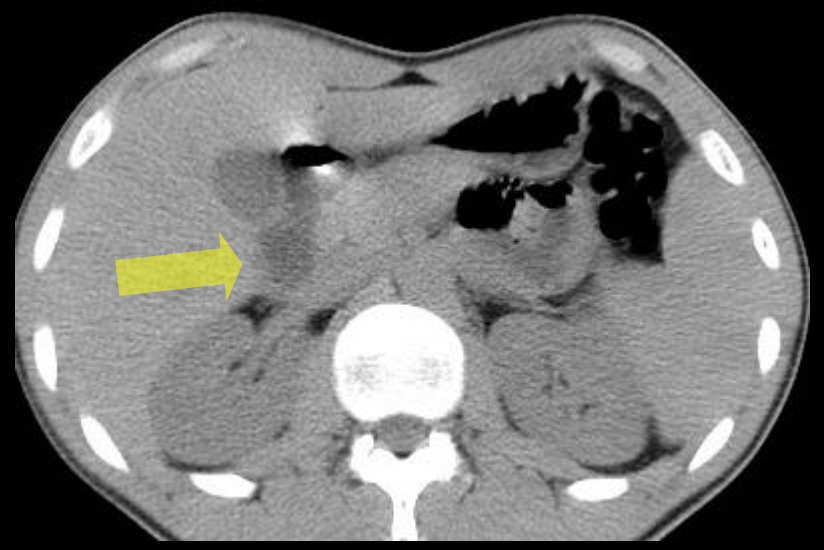

Perforazione duodenale

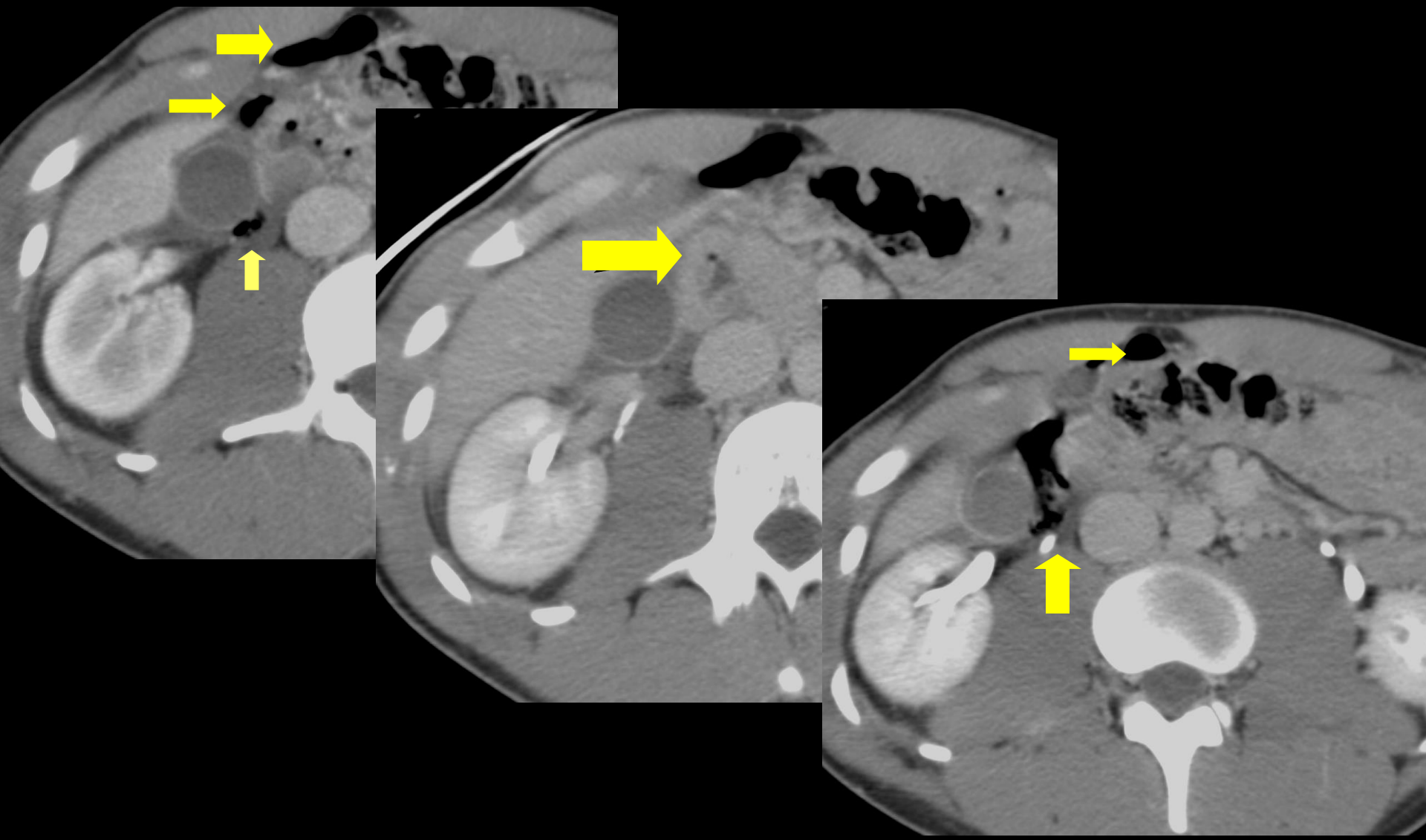

Ematoma duodenale

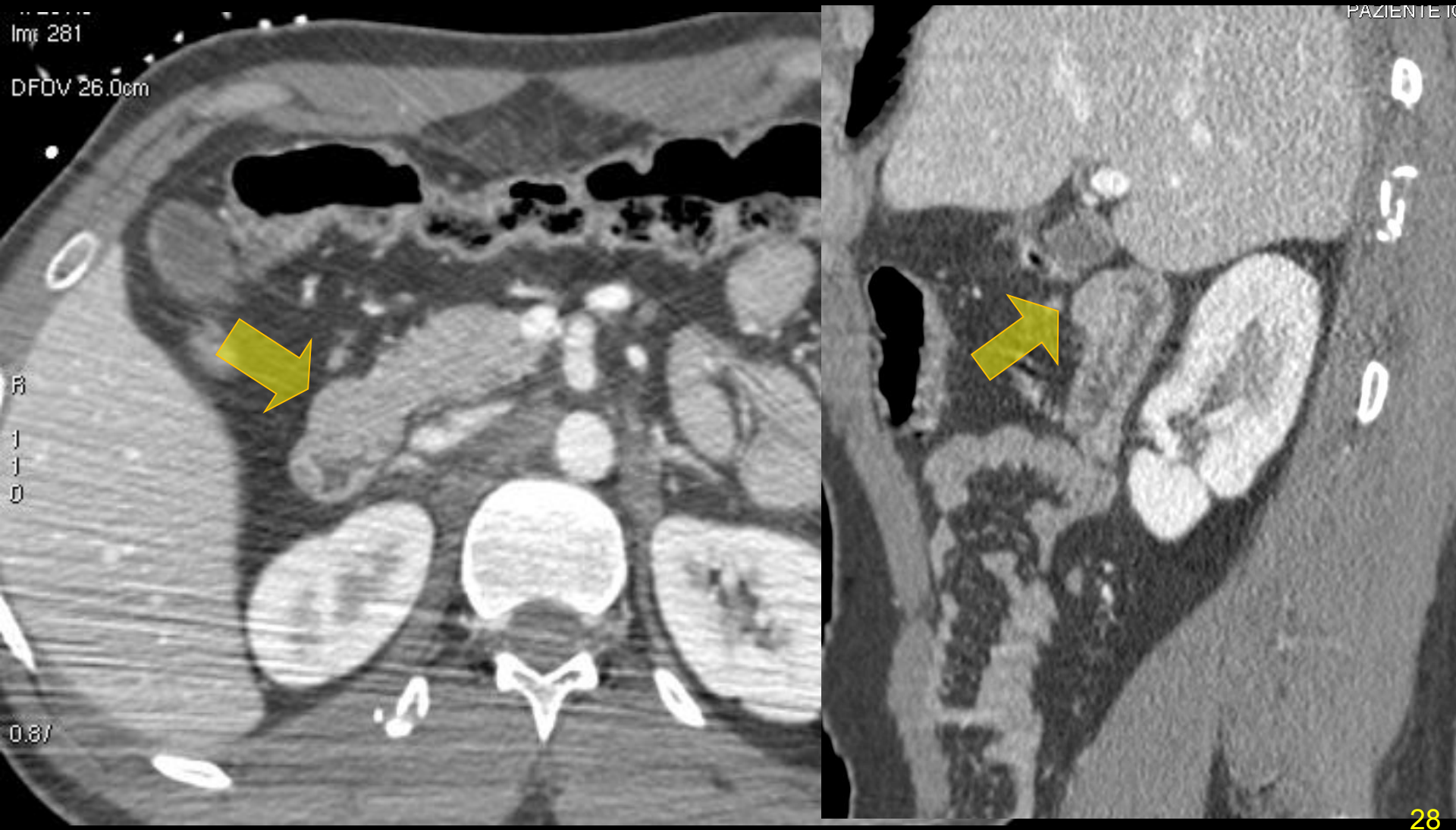

Ematoma vs. perforazione

Spazio pararenale anteriore destro

GAS!

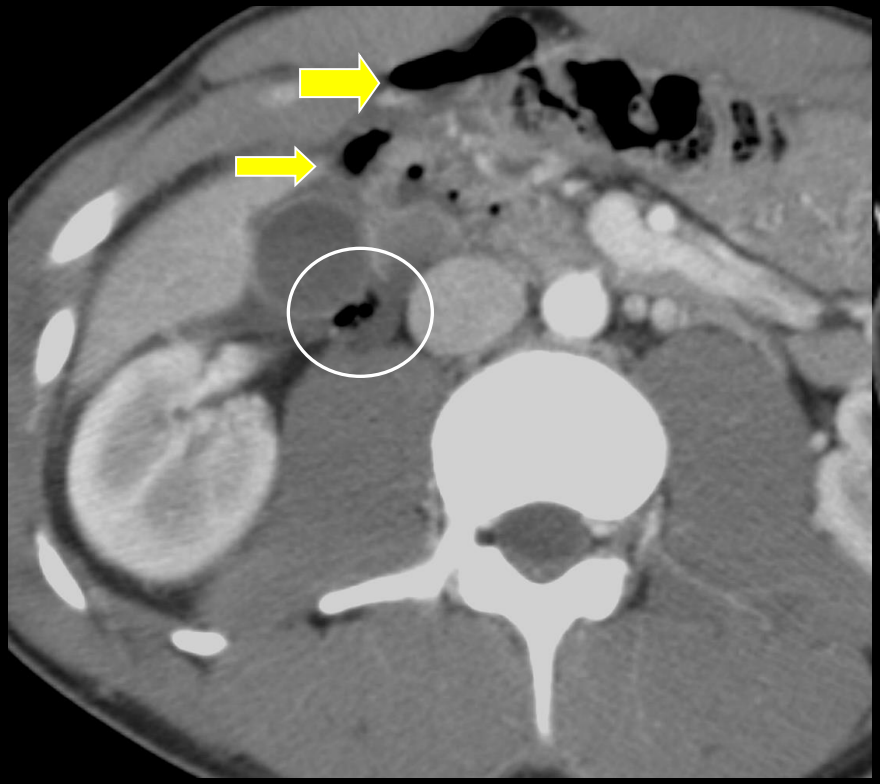

Versamento libero

- ✓ Alta sensibilità per lesione traumatica intestinale o mesenterica (93% pz. Brofman et al.)
- ✓ Può essere l'unico segno
- ✓ Emoperitoneo senza lacerazione di organo solido: suggestivo per una lesione mesenterico-intestinale
- ✓ No emoperitoneo: lesione mesenterico-intestinale praticamente esclusa

Versamento libero

La TC è in grado di individuare quantità anche minime di liquido libero!

- ✓ Piccola quota fluida nel Douglas fisiologica nella donna in età fertile
- ✓ Acquisizioni recenti: minimo fluido in pelvi di possibile significato non traumatico anche nell'uomo (isolato e <5 scansioni contigue da 5 mm)

Versamento libero

Lesioni epato/spleniche: emoperitoneo distribuito nei recessi peritoneali

Lesioni meso-intestinali: raccolte poligonali tra i foglietti del mesentere

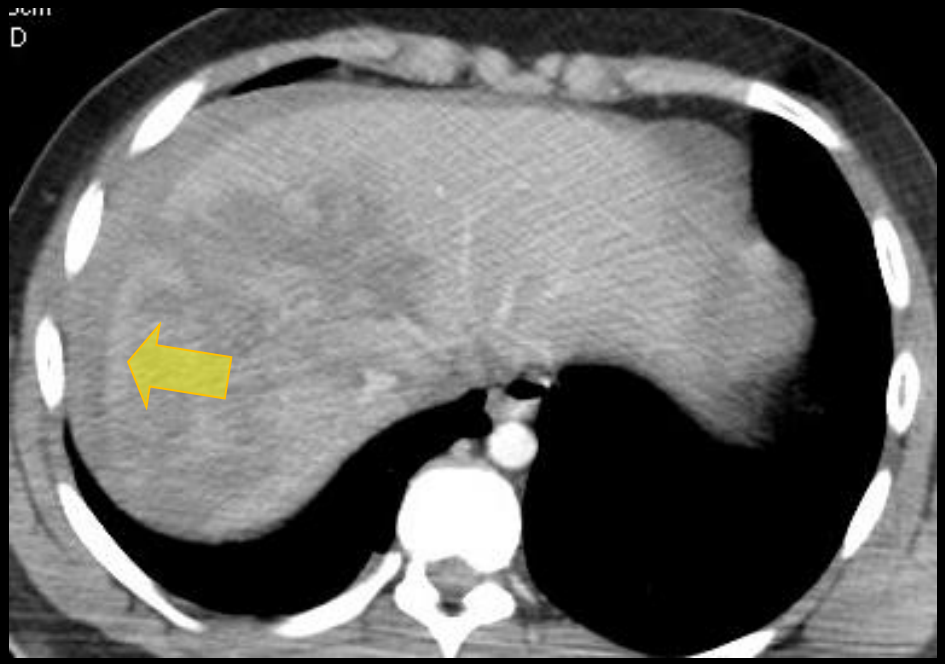

Versamento libero

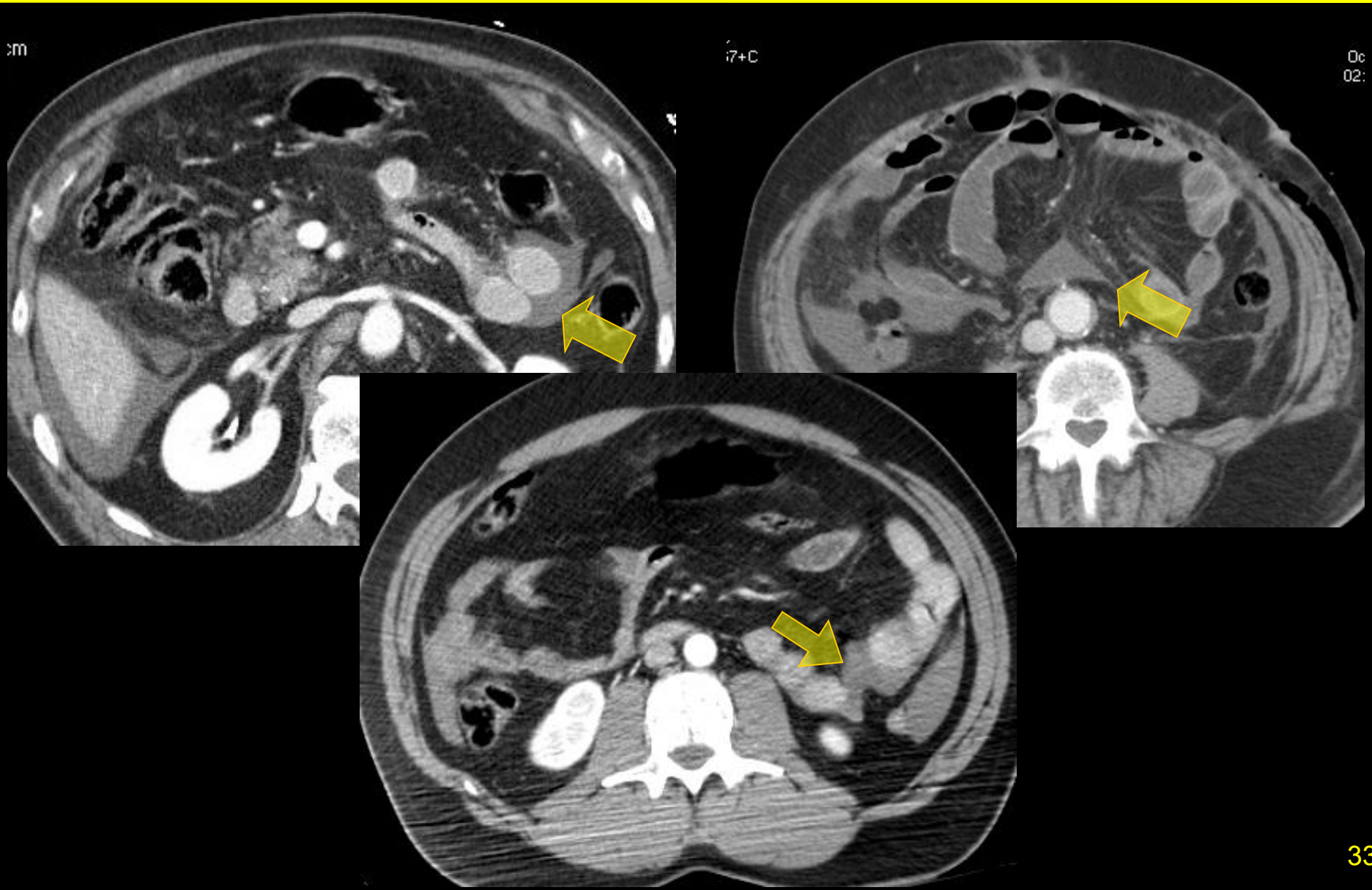

Versamento libero

Emoretroperitoneo:

spazi pararenali anteriori, specifico per lesioni duodenali e coliche.

Versamento libero

- ✓ Densità bassa (<20 UH, come colecisti e vescica): liquido stravasato del piccolo intestino
- ✓ Densità intermedia (>25 UH): emoperitoneo
- ✓ Densità alta (120 UH): mdc orale o sanguinamento vascolare

- L'attenuazione ematica varia in funzione del tempo (> 48h).
- Il sangue si può diluire con altri fluidi stravasati: ascite, urina, bile o contenuto intestinale.
- Attenuazione minore se l'ematocrito è ridotto.

Versamento libero

- ✓ DD con DPL, urina, succo pancreatico, ascite
- ✓ Se il versamento si raccoglie intorno a un organo (colecisti, pancreas, vescica) può essere espressione di un danno dell'organo piuttosto che dell'intestino o mesentere

Aria extraluminale

- ✓ Segno molto specifico, ma poco sensibile (40-55%) di perforazione intestinale
- ✓ Lo pneumoperitoneo può manifestarsi a distanza di qualche ora dal trauma
- ✓ Perforazione duodenale: pneumoretroperitoneo segno più specifico

La TC è in grado di individuare quantità anche minime di aria extraluminale

Aria extraluminale

…come vederla?

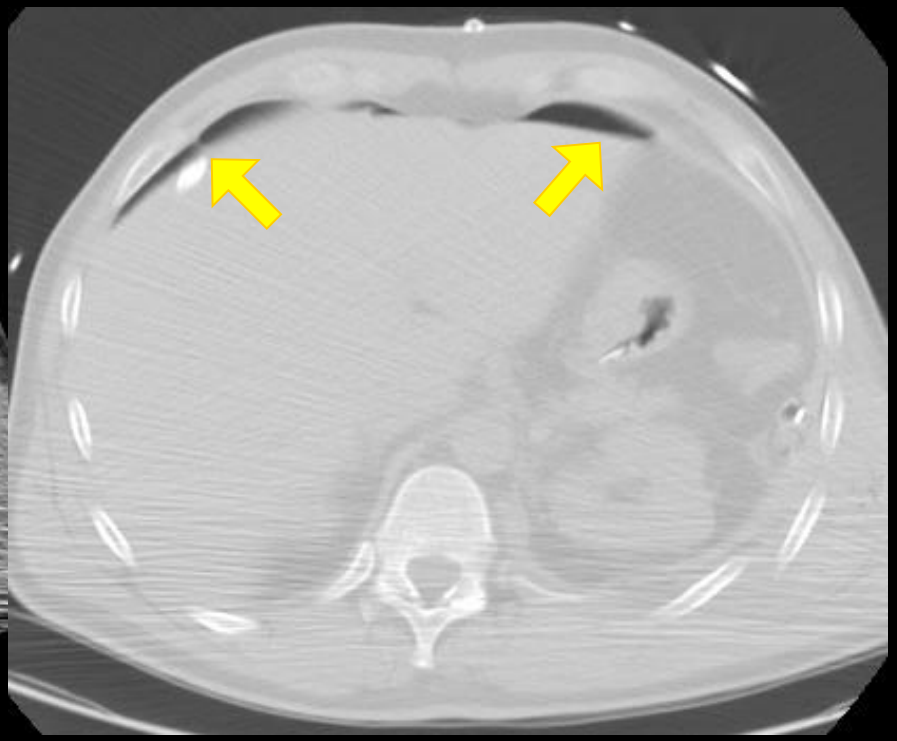

Finestra per osso/parenchima polmonare

Aria extraluminale

…dove cercarla?

- ✓ a ridosso della parete addominale anteriore
- ✓ in sede periepatica e perisplenica
- ✓ alla porta hepatis
- ✓ tra i foglietti mesenterici
- ✓ nelle vene mesenteriche o nella vena porta
- ✓ nella parete intestinale

Aria extraluminale

- ✓ a ridosso della parete addominale anteriore
- ✓ lungo la superficie anteriore di fegato/milza

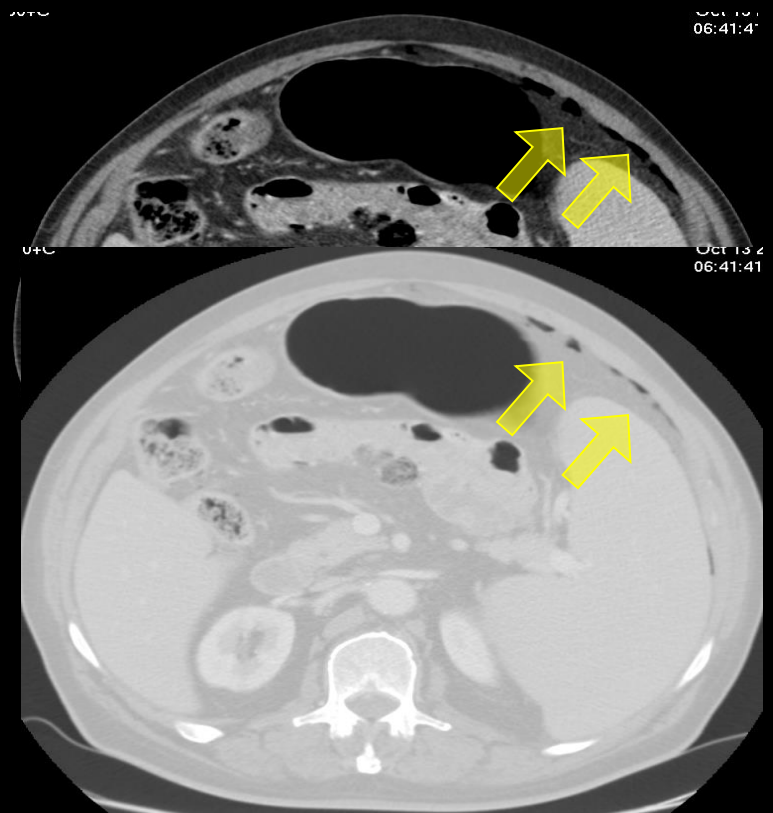

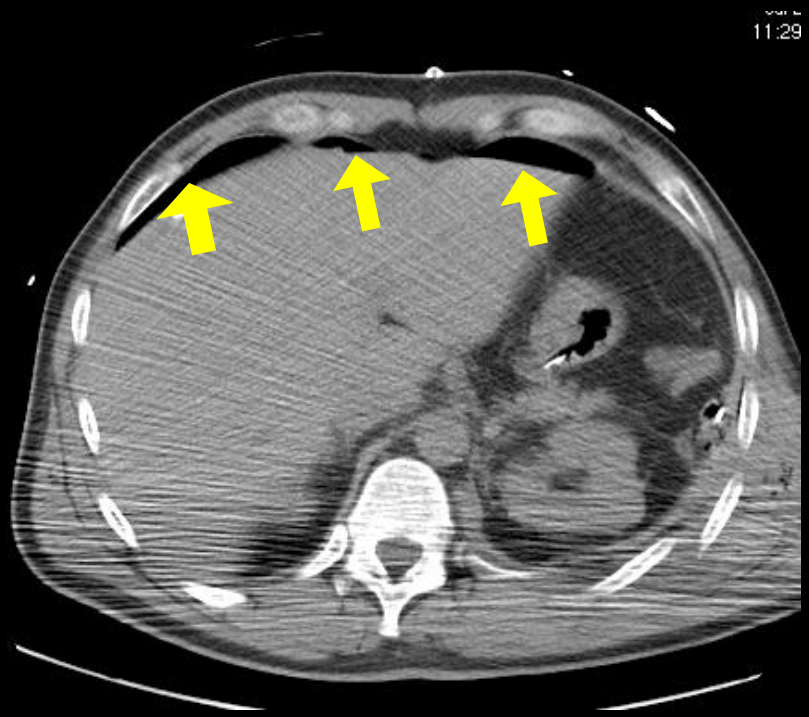

Aria extraluminale

- ✓ alla porta hepatis
- ✓ nel mesentere

Aria extraluminale

- ✓ nelle vv. mesenteriche / v. porta
- ✓ nella parete intestinale

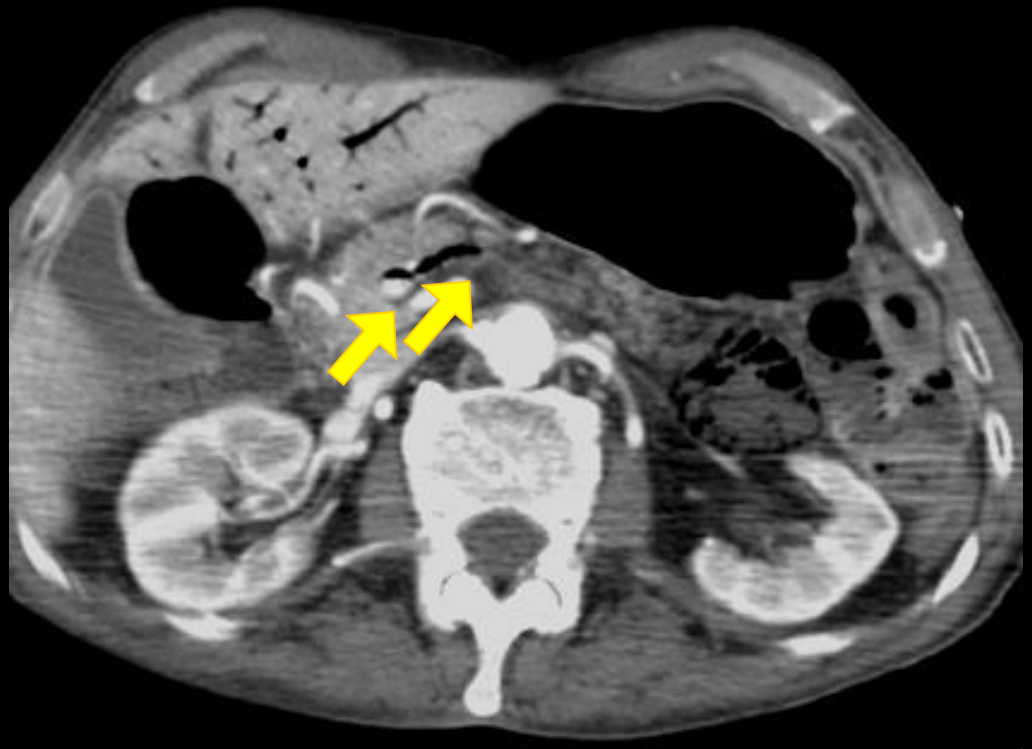

Aria extraluminale

…altre cause di aria libera

- ✓ DPL prima della TC
- ✓ ventilazione meccanica e barotrauma
- ✓ aria dall'apparato genitale femmminile
- ✓ lacerazione intraperitoneale della vescica
- ✓ PNX misinterpretato

Ricercare attentamente ulteriori segni associati di lesione intestinale traumatica!

Ispessimento parietale

Segno sensibile (45-75% delle lesioni transmurali), ma non specifico: lesioni traumatiche significative e non, ematoma non traumatico, patologia infettiva e infiammatoria

- *spessore parietale aumentato rispetto a un tratto normale*
- *spessore > 3 mm (tenue) o 5 mm (colon) a distensione luminale adeguata*
- *interessamento circonferenziale*

Ispessimento parietale

- ✓ Aria intramurale: probabile lesione a tutto spessore
- ✓ In caso di lacerazione mesenterica isolata: interruzione dell'apporto arterioso o del drenaggio venoso

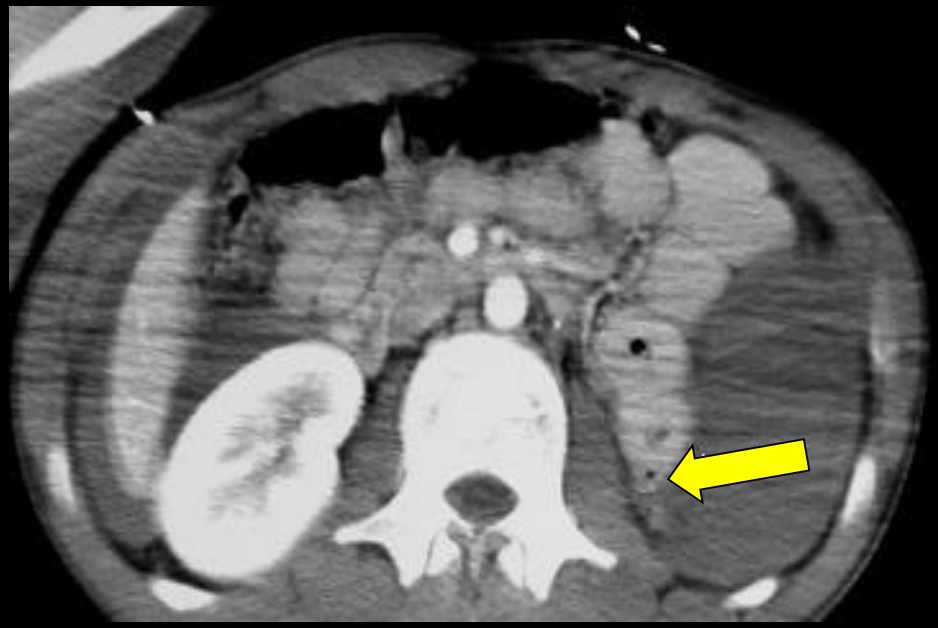

Ispessimento parietale

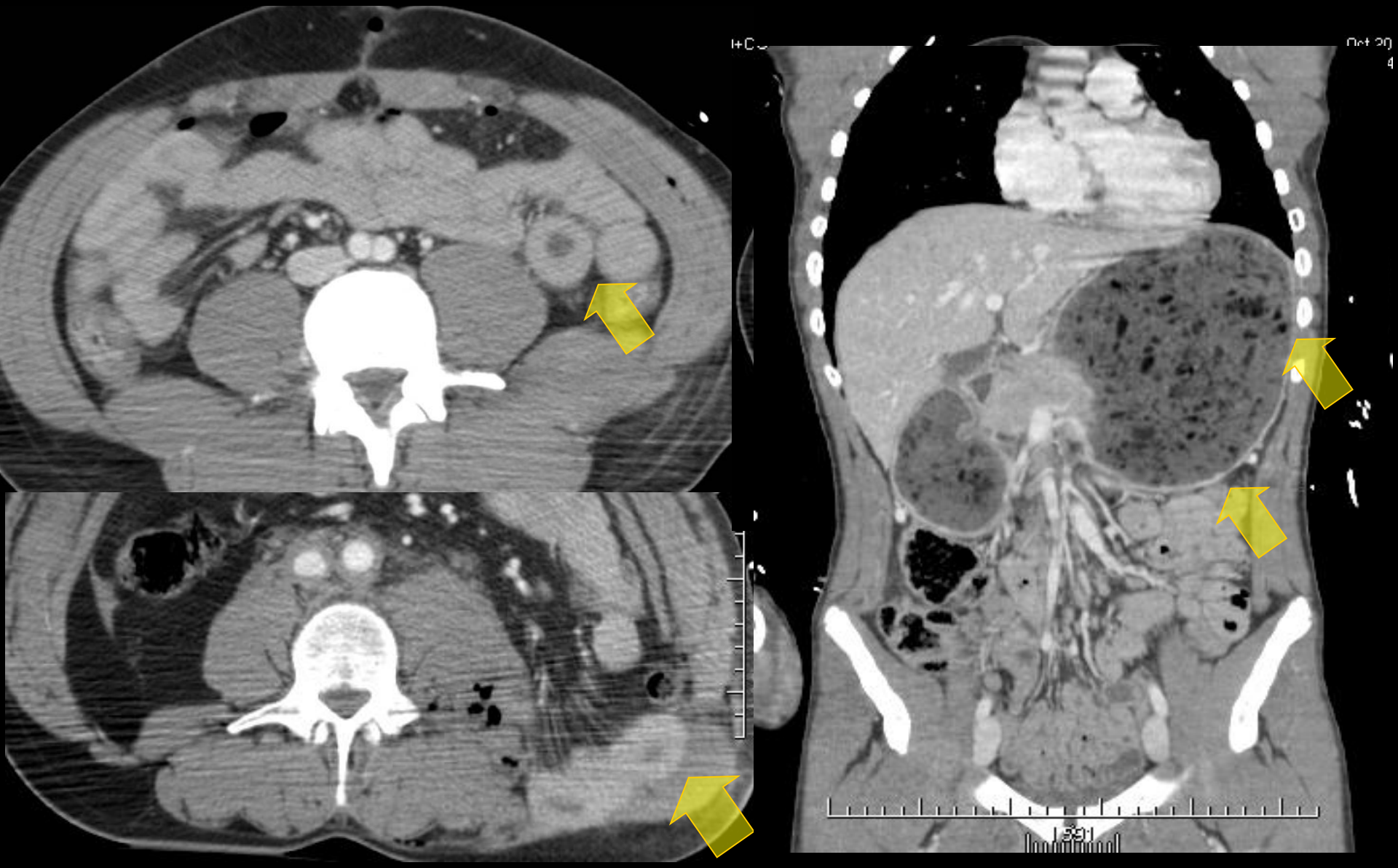

Shock bowel

- ✓ Diffuso, asintomatico, reversibile, intestino tenue
- ✓ Condizione di ipoperfusione sistemica
- ✓ ↑ permeabilità vascolare, passaggio molecole mdc nell'interstizio → diffuso ispessimento e omogeneo enhancement della parete intestinale
- ✓ Anse distese da fluido (ridotto riassorbimento)
- ✓ Segni sistemici: ICV e vene renali appiattite, ↑ CE renale and surrenale, ↓ CE splenico

Shock bowel

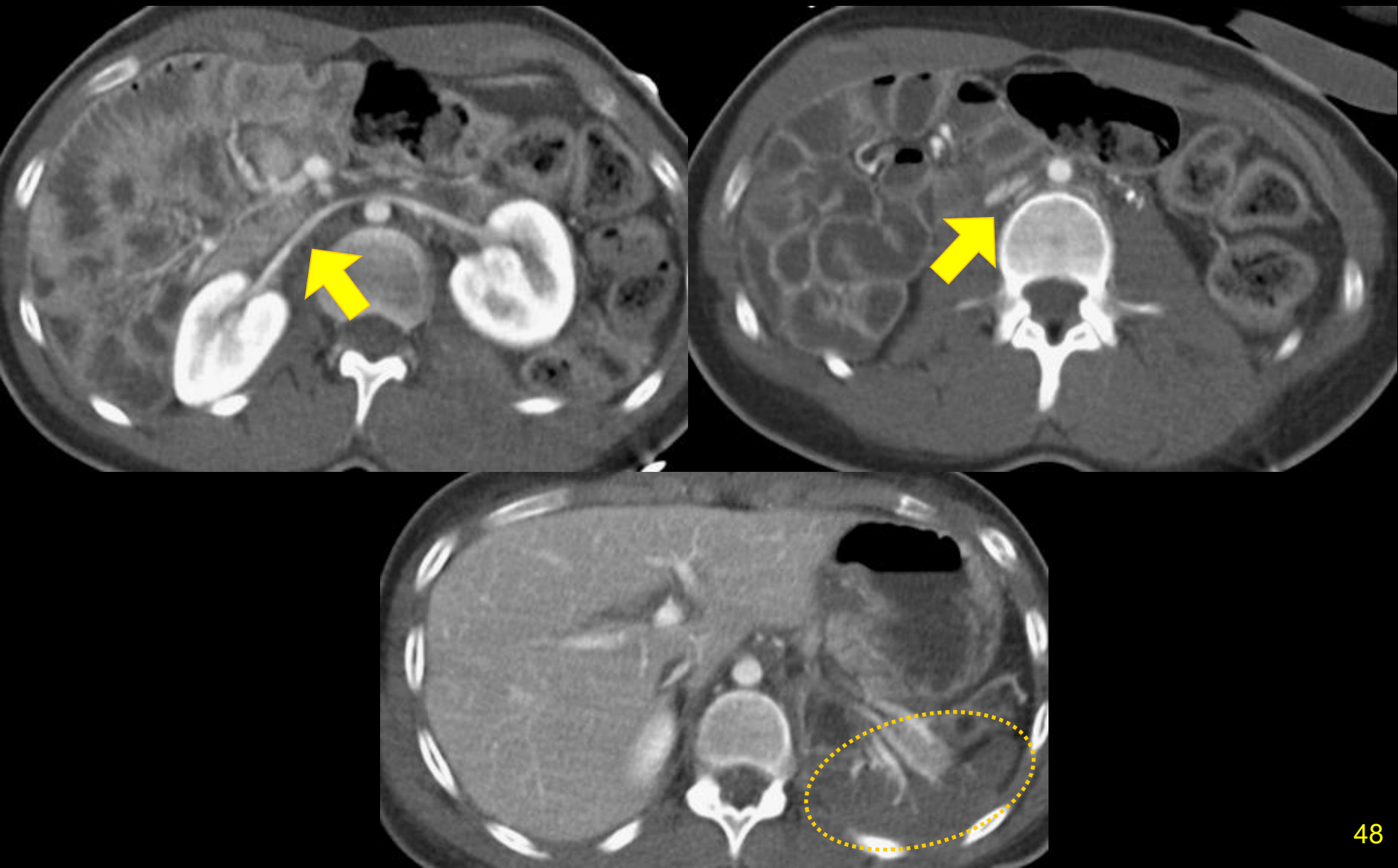

Alterato enhancement parietale

- ✓ Segno poco comune
- ✓ Aumento della permeabilità con passaggio di mdc nell'interstizio da compromissione vascolare locale
- ✓ Valutazione empirica: paragonando le anse al muscolo psoas o ai vasi adiacenti

Alterato enhancement parietale

- ✓ Aree irregolari di aumentato enhancement parietale possono essere suggestive, ma non diagnostiche, di lacerazione a tutto spessore

Alterato enhancement parietale

- ✓ Aree di ridotto o assente enhancement parietale, al contrario, sono un segno altamente specifico di ischemia intestinale

Infiltrazione del mesentere

- ✓ Infiltrazione del tessuto adiposo mesenterico: 65-70% lesioni isolate dell'intestino
- ✓ Associata a ispessimento parietale: altamente suggestiva di lesione intestinale maggiore

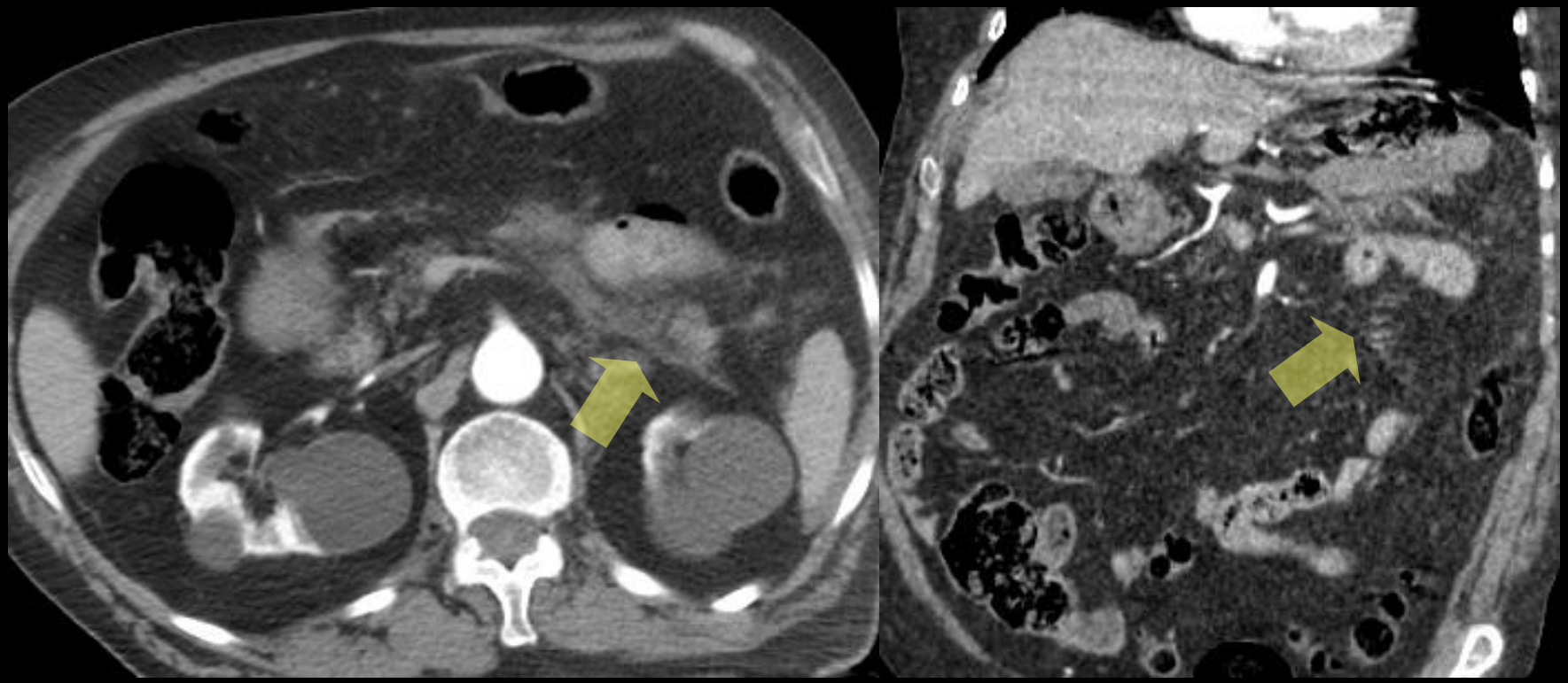

Traumi del mesentere

Segni specifici

- ✓ Spandimento ematico attivo nel mesentere
- ✓ Ematoma mesenterico

Segni *non* specifici

- ✓ Raccolte poligonali mesenteriche
- ✓ Infiltrazione del mesentere (stranding)

Spandimento ematico attivo

- ✓ Spandimento di mdc ev da vasi arteriosi o (meno comunemente) venosi: lesione vascolare traumatica maggiore.

Spandimento ematico attivo

- ✓ Spesso si associa a una lesione della parete intestinale (1/3).
- ✓ Indica fortemente la possibilità di una compromissione vascolare dell'intestino
- ✓ Il versante mesenterico della parete è più esposto alle lesioni vascolari.

Spandimento ematico attivo

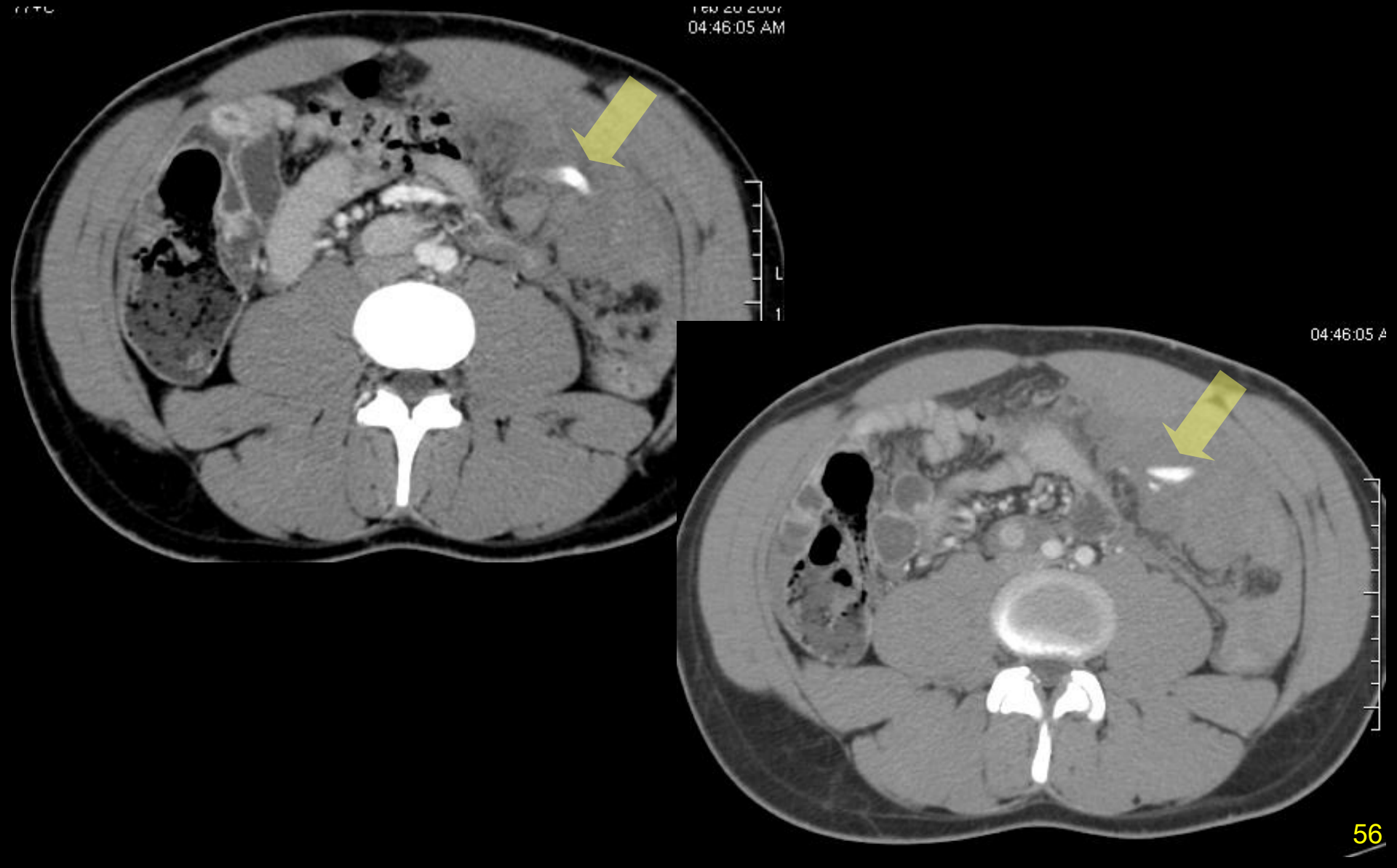

Spandimento ematico attivo

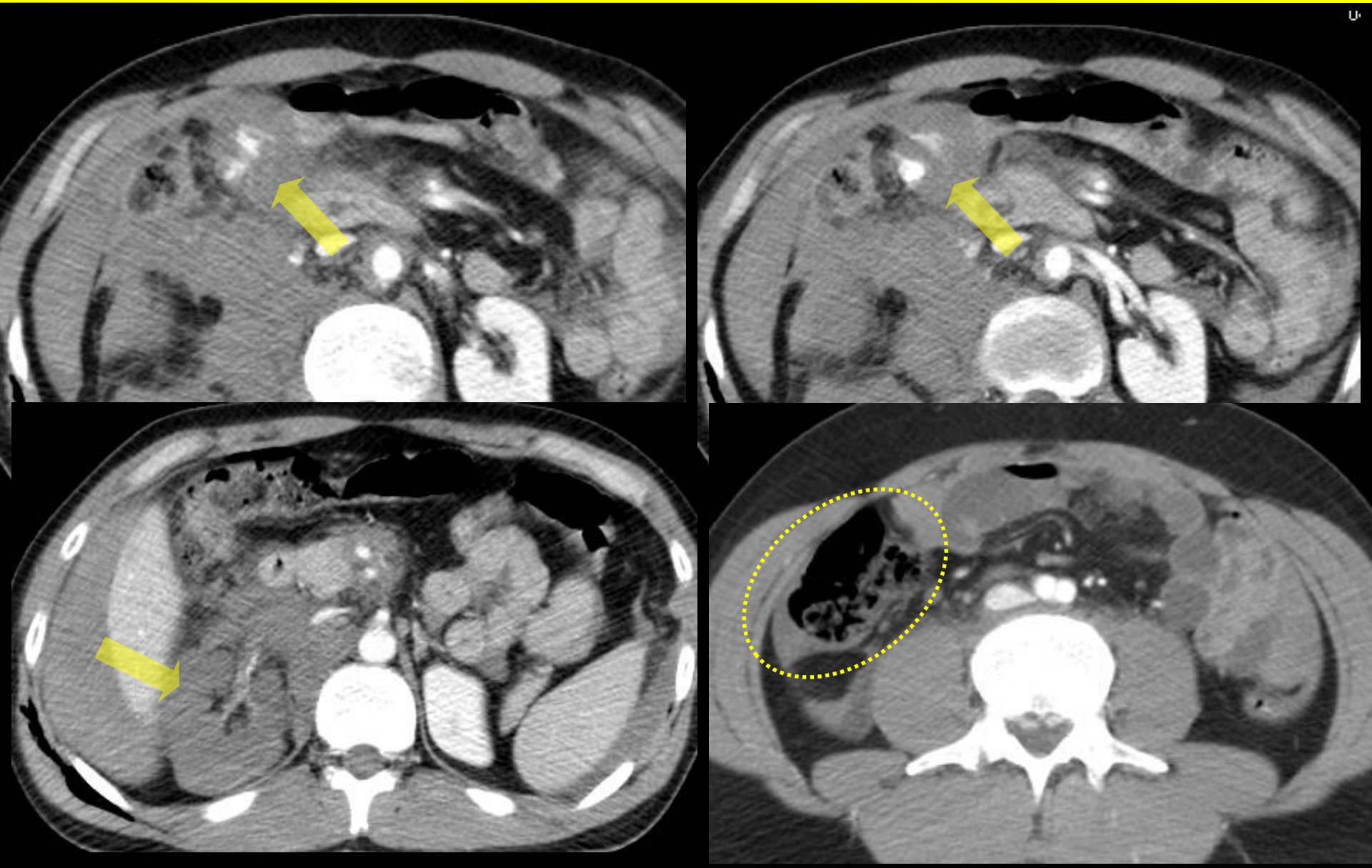

Segno del coagulo sentinella

- ✓ Raccolta eterogenea circoscritta, tenuemente iperdensa in condizioni di base, che tende ad accumularsi nella sede del sanguinamento.

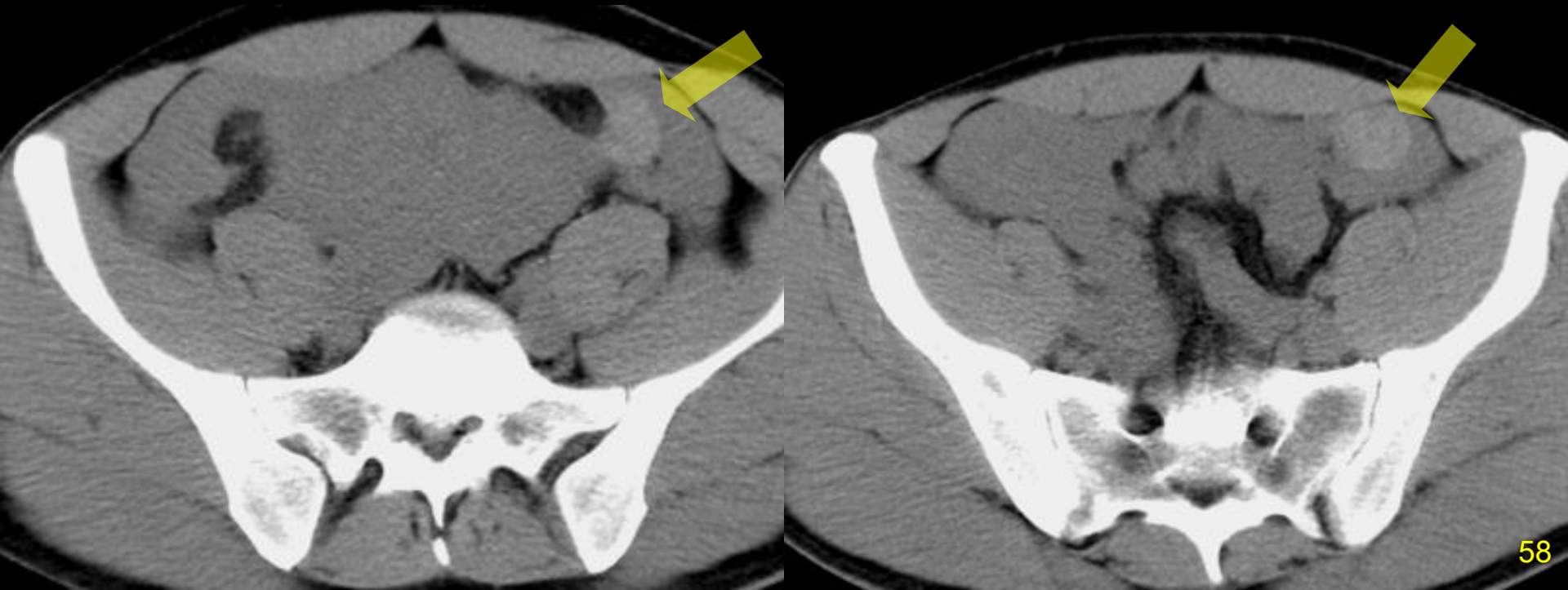

Ematoma mesenterico

- ✓ Segno specifico di lacerazione vascolare mesenterica
- ✓ Non sempre è necessario un trattamento operativo
- ✓ Spandimento ematico attivo? Arteriose e tardive!

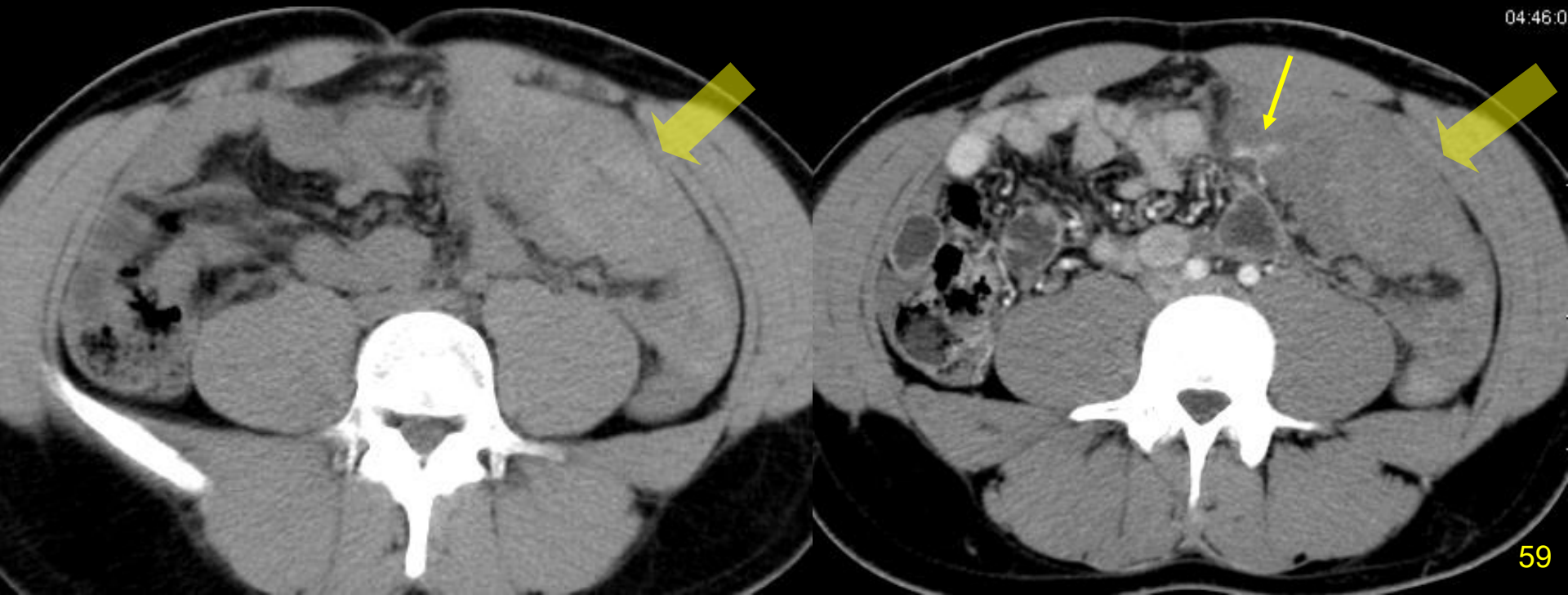

Raccolte mesenteriche

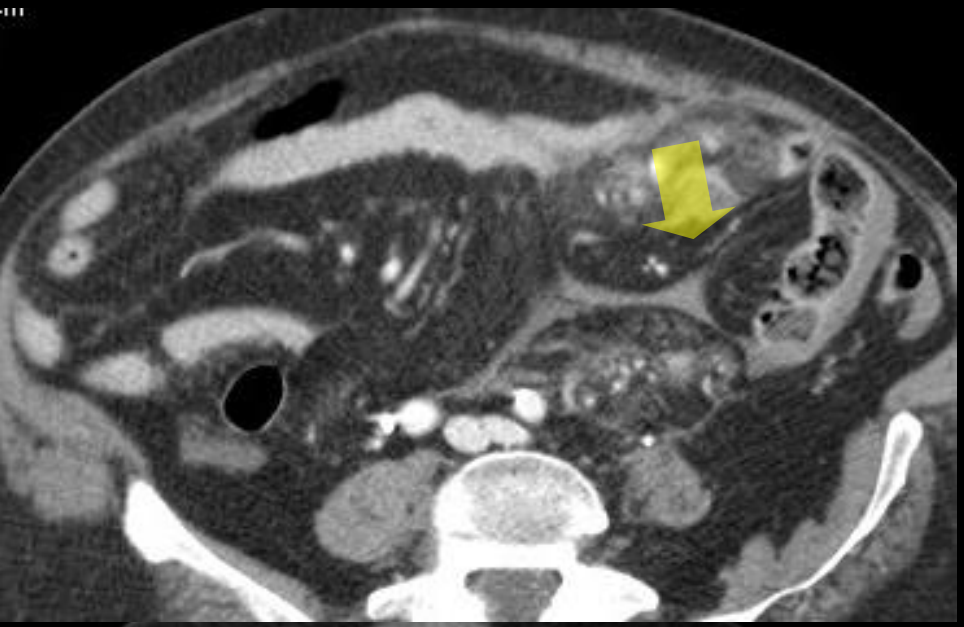

- ✓ Triangolari o poligonali tra i foglietti mesenterici

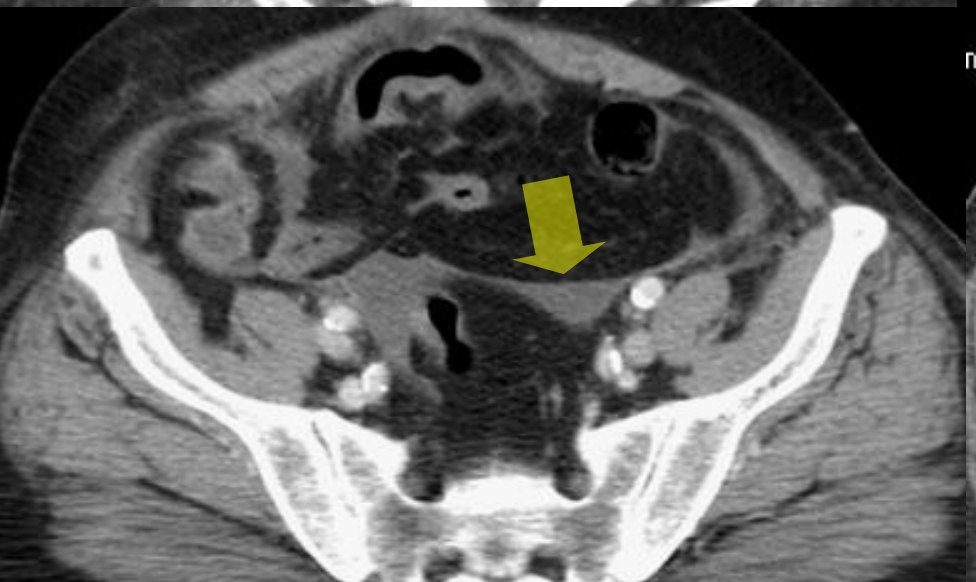

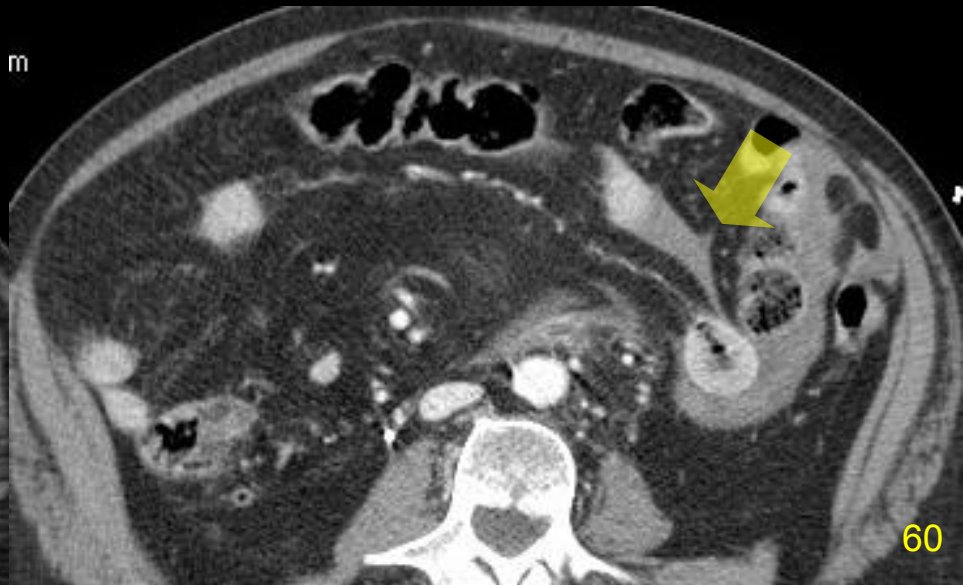

Infiltrazione mesenterica

- ✓ Segno molto sensibile, ma non specifico
- ✓ Disomogenea iperdensità dell'adipe mesenterico
- ✓ Danno mesenterico +/- intestinale
- ✓ Piccole aree emorragiche o reazione infiammatoria

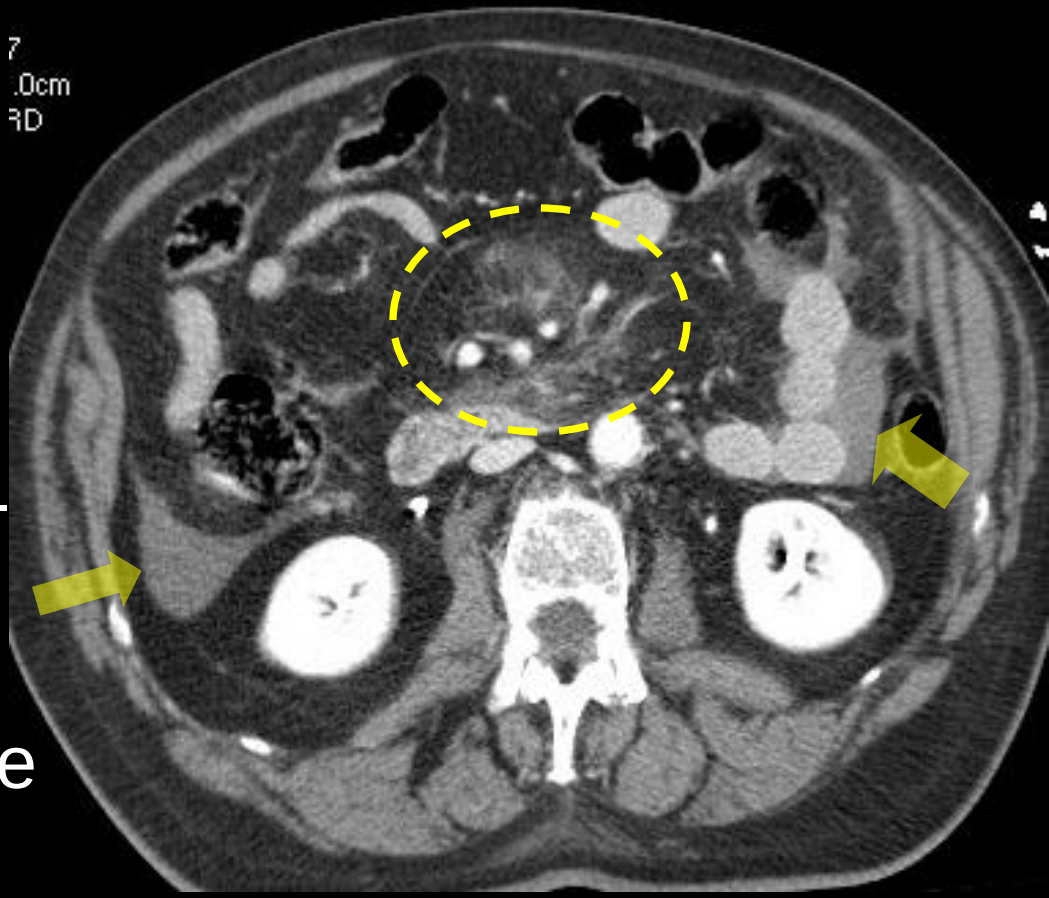

Infiltrazione mesenterica

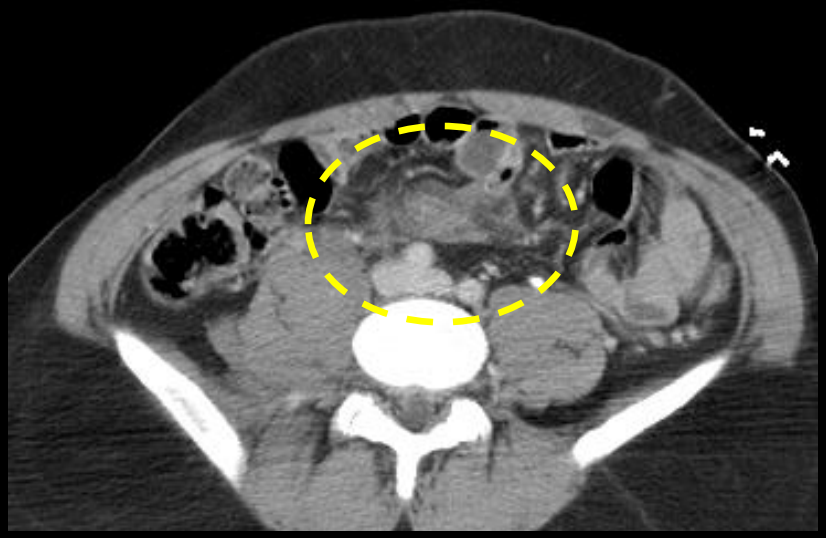

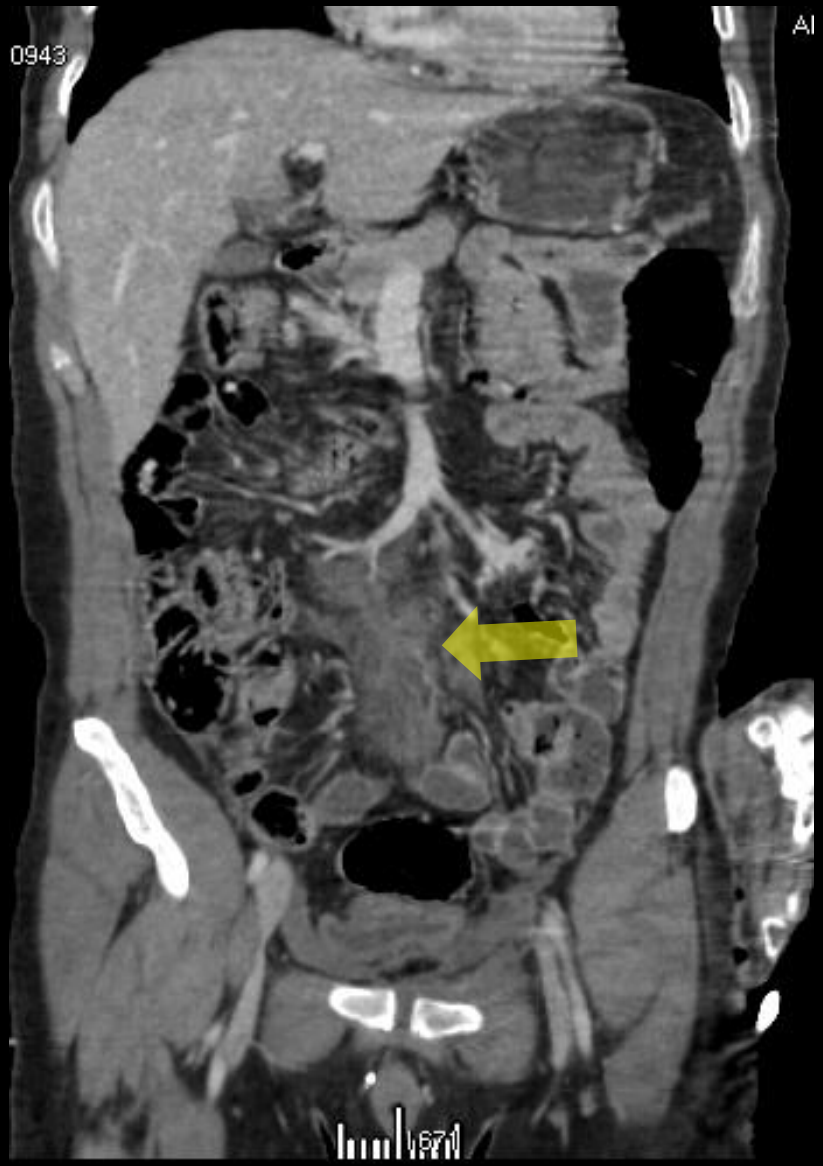

Conclusioni #1

- Trauma addominale: non considerare solo i parenchimi solidi
- Lesioni traumatiche dell'intestino e del mesentere: isolate o associate a quelle degli organi parenchimatosi o della pelvi
- In presenza di lesioni degli organi parenchimatosi o di fratture pelviche controllare i territori limitrofi
- Nel trauma del cingolo pelvico, occorre prestare attenzione non solo alle lesioni ossee, ma anche alle lesioni vascolari e viscerali, che possono essere spesso rapidamente evolutive e portare a gravi conseguenze immediate e a distanza

Conclusioni #2

- Rottura della parete
- Spandimento ematico attivo

→ Trattamento operativo

- Pneumoperitoneo
- Ispessimento parietale
- Versamento libero
- Ematoma mesenterico

→ Valutazione quadro complessivo

Rivalutazione clinico-lab

↓

Laparoscopia

Ripetizione CT