

CASO CLINICO

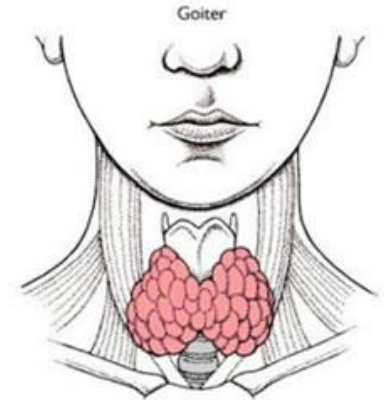
Alberto, 59 anni

❖ RISCONTRO ECOGRAFICO

Tiroide di **volume aumentato pari a 62 ml, ipervascolarizzata** ad ecostruttura disomogenea per la presenza di numerose formazioni nodulari isoecogene alonate bilateralmente, la maggiore a destra al terzo medio di 12x15x18 mm e a sinistra al terzo inferiore di 20x24x30 mm. Al terzo medio del lobo si rileva inoltre **nodulo ipoecogeno disomogeneo a margini irregolari di 6x8x11 mm** (EU-TIRADS 5)

Non linfoadenomegalie sospette in sede LCV bilateralmente

❖ FNA ECOGUIDATO TIROIDEO CON RICERCA DELLA MUTAZIONE DEL GENE BRAF AL NODULO DEL LOBO SINISTRO AL TERZO MEDIO → All'esame citologico del nodulo tiroideo sinistro: **Carcinoma papillare della tiroide, BRAF +**



INDICAZIONE AD INTERVENTO DI TIROIDECTOMIA TOTALE

QUALI SONO LE POSSIBILI COMPLICANZE INTRA E PERIOPERATORIE?

