

“EndoRo”

Convegno
di Gastroenterologia
ed Endoscopia Digestiva

Live endoscopy
and gastroenterology
meeting



17 Maggio

8:00 - 18:00

Sala Congressi
A. Bisaglia

presso Cen Ser (Centro Servizi)
Viale Porta Adige, 45 - Rovigo



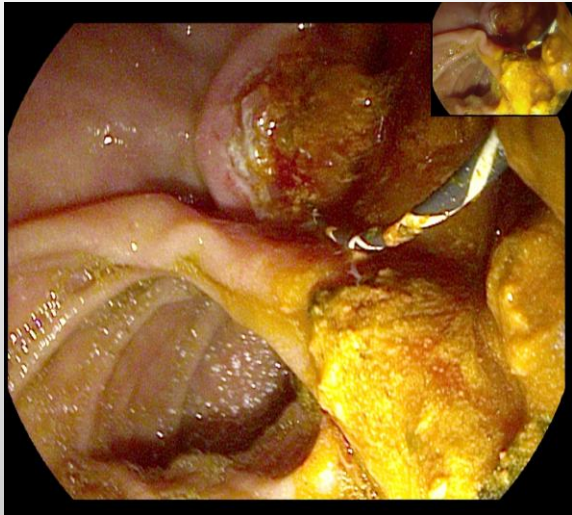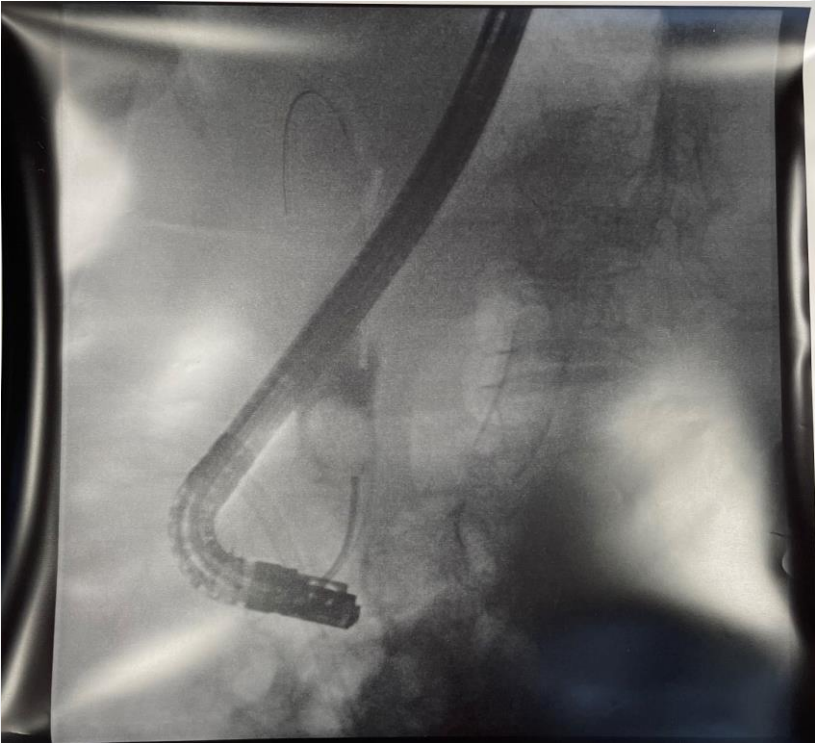
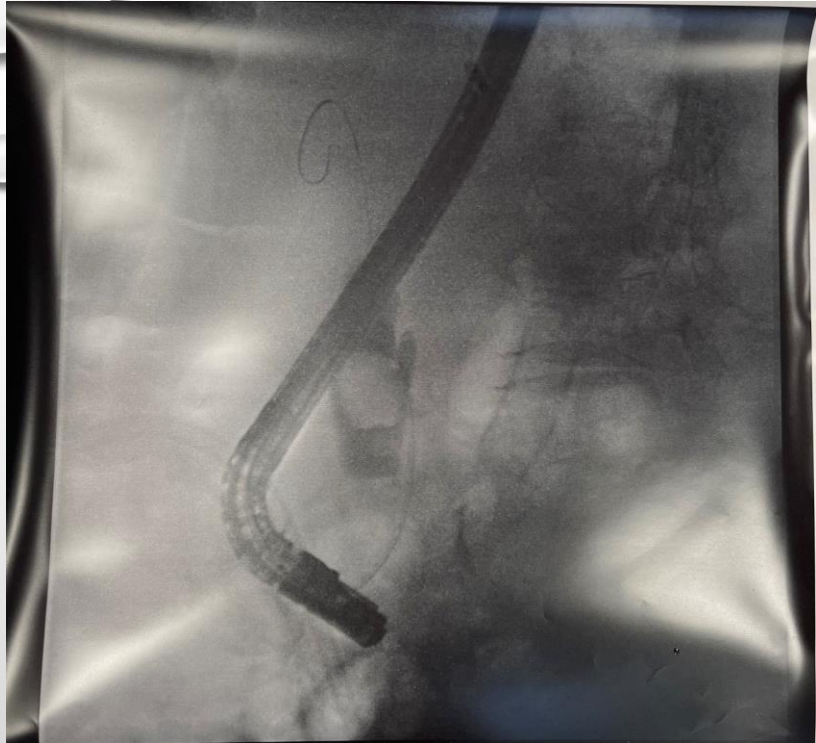
SESSIONE LIVE

Presentazione casi clinici

Dott.ssa Angela Imondi
U.O.C. Gastroenterologia
Rovigo

CASO CLINICO 2

- Donna, 83 anni
- In anamnesi: IPA in terapia
- Storia clinica:
 - **11.2022** comparsa di dolore epigastrico e dispepsia, mai febbre; **02.2023 accesso in PS**
 - **Esami biumorali:** aumento di bilirubina tot/dir, AST, ALT, GammaGT, ALP (x 10 v.n.m.); non indici di flogosi, amilasi o lipasi
→ monitorati nel tempo: andamento fluttuante
 - **02.23 colangioRM:** “Discreta dilatazione delle vie biliari all'ilo con marcata dilatazione della via biliare principale (18 mm) e del coledoco (20 mm) fino in sede papillare, sostenuta da grossolana formazione litiasica di 17 mm di diametro trasverso. Ulteriore formazione litiasica di 7 mm poco caudalmente a quella precedentemente descritta in corrispondenza della papilla del Vater. Colecisti contenente due formazioni litiasiche di 11 mm e 12 mm, in presenza di materiale ipodenso da riferibile a "sludge biliare" ed a pareti non ispessite..”
 - **04.23 ERCP:** “coledoco che appare marcatamente dilatato con .grosso difetto di riempimento nel tratto medio (circa 2 cm) e alcuni altri difetti di riempimento nel tratto prossimale. Vie biliari intraeptiche non opacizzate. Si inserisce lo sfinterotomo effettuando sfinterotomia ampia e tentativo di estrazione dei calcoli con basket litotritore e pallone. Si ottiene solo la parziale frammentazione del calcolo e la fuoriuscita di numerosi frammenti litiasici senza però riuscire a rimuovere tutti i calcoli. Dopo vari tentativi si procede a posizionamento di stent in plastica di 10 fr, 7c. CONCLUSIONI: Litiasi complessa della via biliare. “



PROCEDURA PROGRAMMATA: ERCP CON UTILIZZO DI SPYGLASS



In sala endoscopica: Prof. Mutignani

Anestesista: Dott. Fiorini

Equipe infermieristica: C. Davì, C. Genesini, M. Cherubin

OBIETTIVI DIDATTICI



- Utilità e tecnica della coledoscopia
- Utilità e tecnica della litotrissia intracanalare